ПРИВАТНИЙ ВИЩИЙ НАВЧАЛЬНИЙ ЗАКЛАД
«МЕДИКО-ПРИРОДНИЧИЙ УНІВЕРСИТЕТ»
МЕДИЧНИЙ ФАКУЛЬТЕТ

КАФЕДРА ПСИХОЛОГІЇ
Спеціальність 053 «Психологія» С4 «Психологія»

Навчальна дисципліна
Анатомія та еволюція нервової системи

Атестація самостійної роботи

РОЗДІЛ
ЕНДОКРИННА СИСТЕМА

Завдання для самостійної роботи № 9.

Тема: Органи ендокринної системи, органи та елементи імунної системи.

Мета: З'ясувати анатомію органів імунної та ендокринної систем людини**,** з'ясувати будову та функцію тимуса та червоного кісткового мозку. Розібрати будову вторинних органів імунної системи. Розібрати особливості будови, топографію та функції ендокринних залоз. Розвиток органів імунної та ендокринної систем в філо- і онтогенезі. Варіанти і аномалії розвитку органів імунної та ендокринної систем.

Оволодіти уміння самостійно використовувати знання з даної теми, сформувати уміння застосовувати знання в комплексі.

Формування стійких моральних переконань, якостей та почуттів у здатності творчо та ефективно діяти, маючи високий рівень професійної компетенції, формування навичок гігієни, охайності в роботі, враховуючи постійне стикання з людськими останками, розуміння біотичної поведінки**.**

Основні поняття:

1.Первинні та вторинні органи імунної системи.
2.Топографія, будова, функції тимуса.
3.Селезінка: топографія, будова, функції.
4.Класифікація ендокринних залоз.
5.Гіпофіз: топографія, будова, функції.
6.Епіфіз: топографія, будова, функції.
7.Щитоподібна залоза: топографія, будова, функції.
8.Прищитоподібні залози.
9.Надниркові залози: топографія, будова, функції.
10.Статеві залози.
11.Підшлункова залоза: топографія, будова, функції.

Обладнання: вологі препарати, мультимедійна презентація, атласи.

ЗАВДАННЯ

А. Дайте письмові відповіді на нижченаведенні питання:

1. Які анатомо-фізіологічні особливості будови залоз внутрішньої секреції відрізняють їх від інших залоз? _____
_____

2.Як класифікують залози внутрішньої секреції за їх розвитком? _____
_____
_____
_____

3.Які гормони виробляє передня частка гіпофіза і яка їх дія на організм? _____
_____
_____
_____

4.Яке походження мають гормони задньої частки гіпофіза (нейрогіпофіза) і які функції організму вони регулюють?_____
_____
_____
_____

5. Які гормони виробляє щитоподібна залоза і яка їх дія на організм? _____
_____
_____
_____

В. Анатомічна термінологія(написати переклади латиною)

1. Червоний кістковий мозок —
2. Вилочкова залоза —
3. Селезінка —
4. Лімфатичне кільце глотки —
5. Глотковий мигдалик —
6. Трубний мигдалик —
7. Поодинокі дімфатичні вузлики тонкої кишки —
8. Скупчені лімфатичні вузлики тонкої кишки —
9 Червоподібний відросток —
10. Гіпофіз —
11. Передня частка гіпофіза —
12. Задня частка гіпофіза —
13. Шишкоподібна залоза —
14. Щитоподібна залоза —
15. Пірамідна частка —
16. Прищитоподібні залози —
17. Надниркові залози —
18. Острівці підшлункової залози —
19. Аортальні параганглії —
20. Сонний клубочок –

В. Заповнити таблиці

Таблиця 1. Анатомія щитоподібної та паращитоподібних залоз

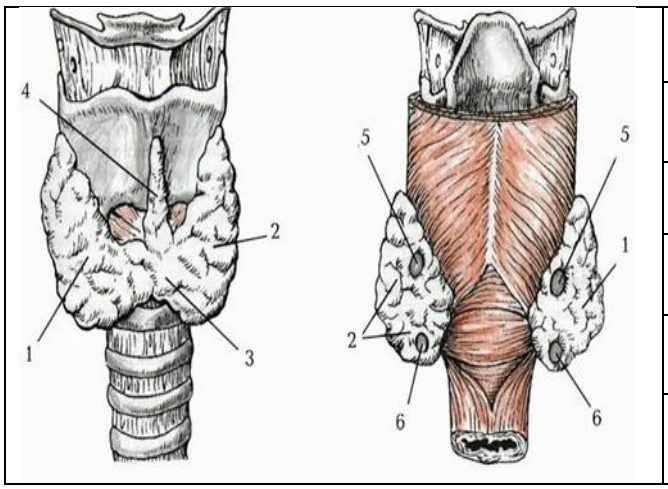	1
	2
	3
	4
	5
	6

	7
	8

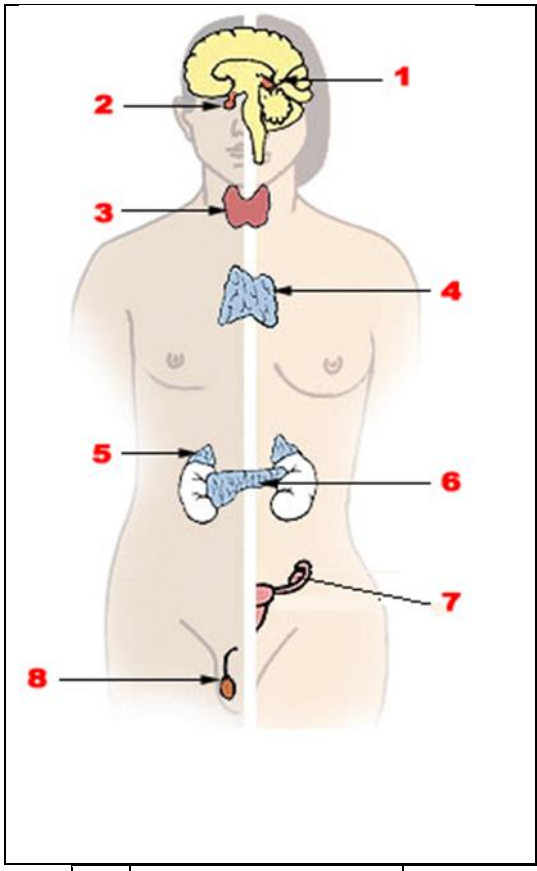

1
2
3
4
5
6
7
8

№	Ендокринна залоза	Місце знаходження	Гормони	Функції гормонів
1	Гіпоталамус			
2	Гіпофіз			
3	Епіфіз			
4	Щитоподібна			
5	Паращитоподібна			
6	Вилочкова (тимус)			
7	Підшлункова			
8	Наднирники			
9	Статеві			

Тестові завдання

1. Юнак отримав удар в ділянці лівого підребер'я. Ушкодження якого з органів, що проектуются в дану ділянку, може спричинити сильну кровотечу?

A — Lien
B — Pancreatis
C — Ventriculus
D — Colon descendens
E — Glandula suprarenalis sinistra

2. У дітей часто можна спостерігати затруднене носове дихання, яке пов'язане з надмірним розвитком лімфоїдної тканини слизової оболонки глотки. Розростання яких мигдаликів може спричинити це явище?
A — Tonsilla pharyngea
B — Tonsilla palatina
C — Tonsilla lingualis
D — Tonsilla tubaria
E — Усіх названих мигдаликів

3.При обстеженні у хворого виявлена пухлина в ділянці турецького сідла клиноподібної кістки. Яка залоза може бути уражена?
A — Епіфіз
B — Гіпофіз
C — Парагангліїї
D — Прищитоподібні
E — Надниркові

4.При обстеженні у хворого виявлено збільшення цукру в крові. Захворювання якої ендокринної залози має місце?
A — Статевих
B — Щитоподібної
C — Підшлункової
D — Наднирникових
E — Епіфіза

5.Під час обстеження хлопця 16 років, виявлено відсутність вторинних статевих ознак? Які залози не виконують свої функції?
A — Наднирникові залози
B — Щитоподібна залоза
C — Статеві залози
D — Прищитоподібні
E — Епіфіз

6. Яка залоза є центральним органом імунної системи?
A — Гіпофіз
B — Щитоподібна
C — Вилочкова
D — Епіфіз
E — Надниркові залози

7. Органом кровотворення у дорослої людини є:
A — Червоний кістковий мозок
B — Жовтий кістковий мозок
C — Вилочкова залоза
D — Селезінка
E — Лімфатичні вузли

8. Руйнація змінених та старих еритроцитів («кладовище» еритроцитів) та депонування крові відбувається в:
A — Лімфатичних вузлах
B — Червоному кістковому мозку
C — Жовтому кістковому мозку
D — Селезінці
E — Вилочковій залозі

9.При рентгенологічному дослідженні кісток основи черепа виявлено збільшення порожнини турецького сідла, витончення передніх нахилених відростків, руйнування різних ділянок турецького сідла. Пухлина якої ендокринної залози може спричинити таке руйнування кісток?

A- Вилочкова залоза
B- Епіфіз
C- Гіпофіз
D- Тімус
E- Щитоподібна залоза

10. Вкажіть анатомічне утворення яким гіпоталамус з'єднується із гіпофізом.

A. Ніжка
B. Діафрагма турецького сідла
C. Лійка
D. Перешийок
E. Ці дві анатомічні структури не з'єднані

45. Променевий нерв —
46. Поперекове сплетення —
47. Бічний шкірний нерв стегна —
48. Затульний нерв —
49. Стегновий нерв —
50. Підшкірний нерв —