ПРОВІДНІ ШЛЯХИ ГОЛОВНОГО МОЗКУ

Внутрішня капсула, capsula tnterna, - це пластинка білої речовини. З латеральної боку вона обмежена чечевицеподібних ядром, а з медіальної - головкою хвостатого ядра (спереду) і таламуса (ззаду). Внутрішню капсулу поділяють на три відділи. Між хвостатим і чечевицеподібним ядрами знаходиться передня ніжка внутрішньої капсули, crus anterius capsulae internae, між таламуса і чечевицеподібним ядром - задня ніжка внутрішньої капсули, crus posterius capsulae internae. Місце з'єднання цих двох відділів під кутом, відкритим латерально, становить коліно внутрішньої капсули, genu capsulae internae.

У внутрішній капсулі проходять всі проекційні волокна, які зв'язують кору великого мозку з іншими відділами центральної нервової системи. У коліні внутрішньої капсули розташовуються волокна корково-ядерного шляху, який прямує з кори предцентральной звивини до рухових ядер черепних нервів. У передньому відділі задньої ніжки знаходяться корково-спинномозкові волокна. Цей руховий шлях, як і попередній, починається в предцентральной звивині і слід до рухових ядер передніх рогів спинного мозку.

ПРОВІДНІ ШЛЯХИ ГОЛОВНОГО МОЗКУ

- **Асоціативні**
- **Комісуральні**
- **Проекціні волокна півкуль**

Їх утворюють: **- мозолисте тіло,**
- склепіння,
- спаки,
- внутрішня капсула.

ПРОВІДНІ ШЛЯХИ ЦЕНТРАЛЬНОЇ НЕРВОВОЇ СИСТЕМИ

ВИСХІДНІ ШЛЯХИ (ЧУТЛИВІ, ЕФЕРЕНТНІ)

ЕКСТЕРОЦЕПТИВНІ

- ПЕРЕДНІЙ СПИНО-ТАЛАМІЧНИЙ ШЛЯХ
- ЛАТЕРАЛЬНИЙ СПИНО-ТАЛАМІЧНИЙ ШЛЯХ

ІНТЕРОЦЕПТИВНІ

ПРОПРІОЦЕПТИВНІ

- ШЛЯХ ГОВЕРСА (ПЕРЕДНІЙ СПИНО-МОЗОЧКОВИЙ ШЛЯХ)
- ШЛЯХ ФЛЕКСІГА (ЗАДНІЙ СПИНО-МОЗОЧКОВИЙ ШЛЯХ)
- ШЛЯХ ГОЛЛЯ ТА БУРДАХА (СВІДОМИЙ ШЛЯХ



ПЕРЕДНІЙ (ТАКТИЛЬНА, ДОТИК, ТИСК)

І ЛАТЕРАЛЬНИЙ (БІЛЬ, ТЕМПЕРАТУРА)

СПИНО-ТАЛАМІЧНІ ШЛЯХИ

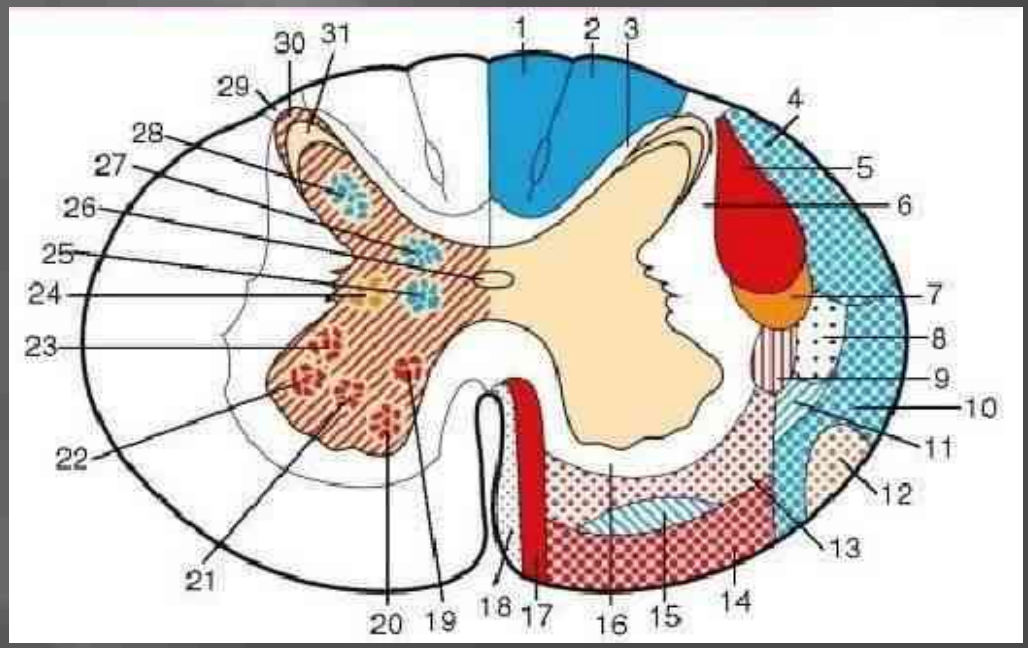

ШЛЯХИ НЕ СВІДОМОЇ ПРОПРІОЦЕПТИВНОЇ ЧУТЛИВОСТІ

А - ШЛЯХ ФЛЕКСІГА (ЗАДНІЙ СПИНО-МОЗОЧКОВИЙ ШЛЯХ)
Б - ШЛЯХ ГОВЕРСА (ПЕРЕДНІЙ СПИНО-МОЗОЧКОВИЙ ШЛЯХ)

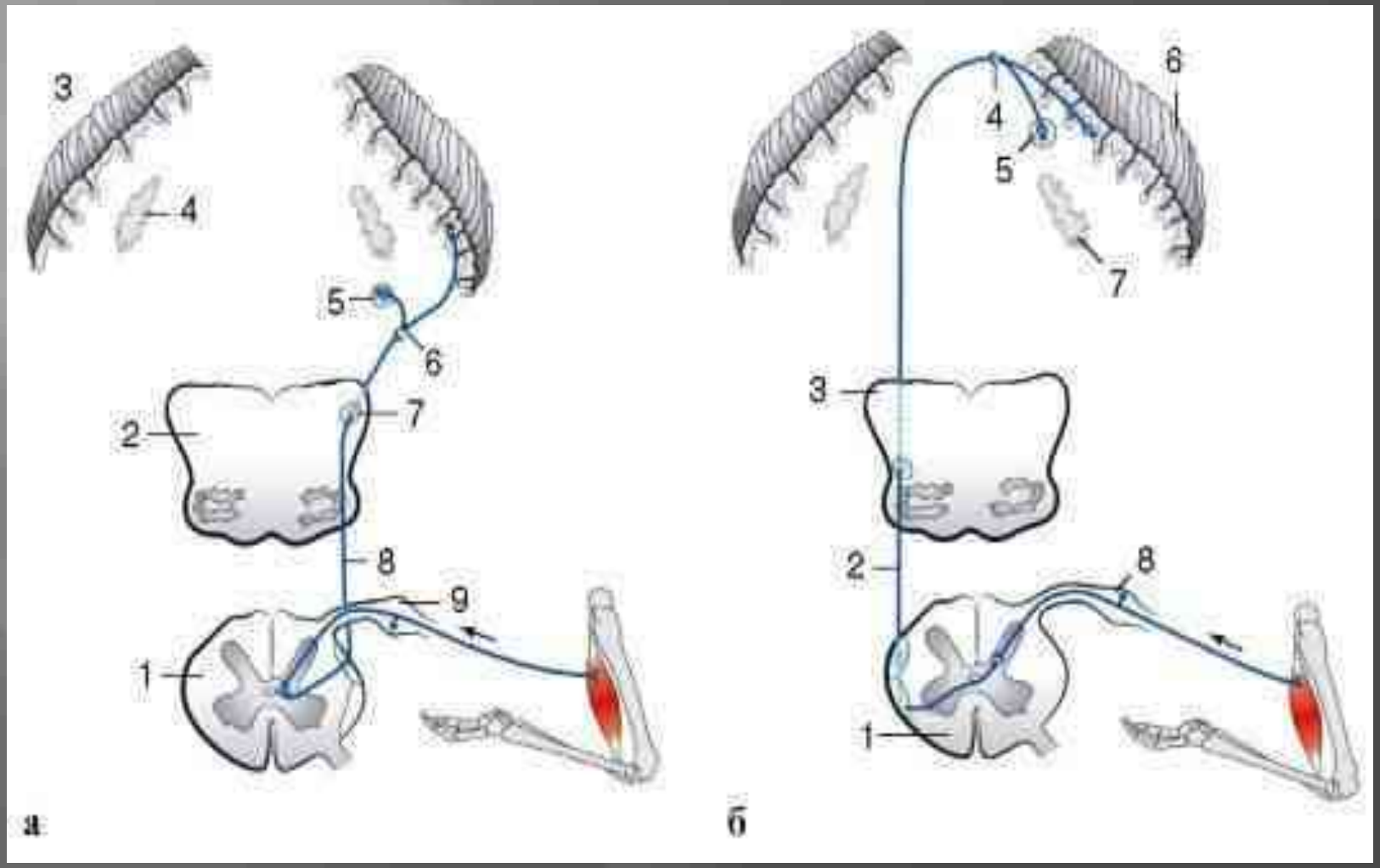

ШЛЯХИ СВІДОМОЇ ПРОПРІОЦЕПТИВНОЇ ЧУТЛИВОСТІ

ШЛЯХ БУРДАХА (ІНЕРВАЦІЯ ТУЛУБА ТА ВЕРХНІХ КІНЦІВОК)
ШЛЯХ ГОЛЛЯ (ІНЕРВАЦІЯ НИЖНІХ КІНЦІВОК)

Синонимы:
- Tractus ganglio-bulbo-thalamo-corticalis (понейронное название)
- Путь Голля и Бурдаха (авторское название)
- Fasciculus gracilis et cuneatus (участок пути на уровне спинного мозга)

Функция:
- Мышечно-суставное чувство (проприоцепция) – ощущение тела в пространстве
- Стереогноз (узнавание предметов на ощупь)

- Путь Голля (fasciculus gracilis) – иннервация нижних конечностей
- Путь Бурдаха (fasciculus cuneatus) - иннервация туловища и верхних конечностей

ШЛЯХИ СВІДОМОЇ ПРОПРІОЦЕПТИВНОЇ ЧУТЛИВОСТІ

ШЛЯХ БУРДАХА (ІНЕРВАЦІЯ ТУЛУБА ТА ВЕРХНІХ КІНЦІВОК)
ШЛЯХ ГОЛЛЯ (ІНЕРВАЦІЯ НИЖНІХ КІНЦІВОК)

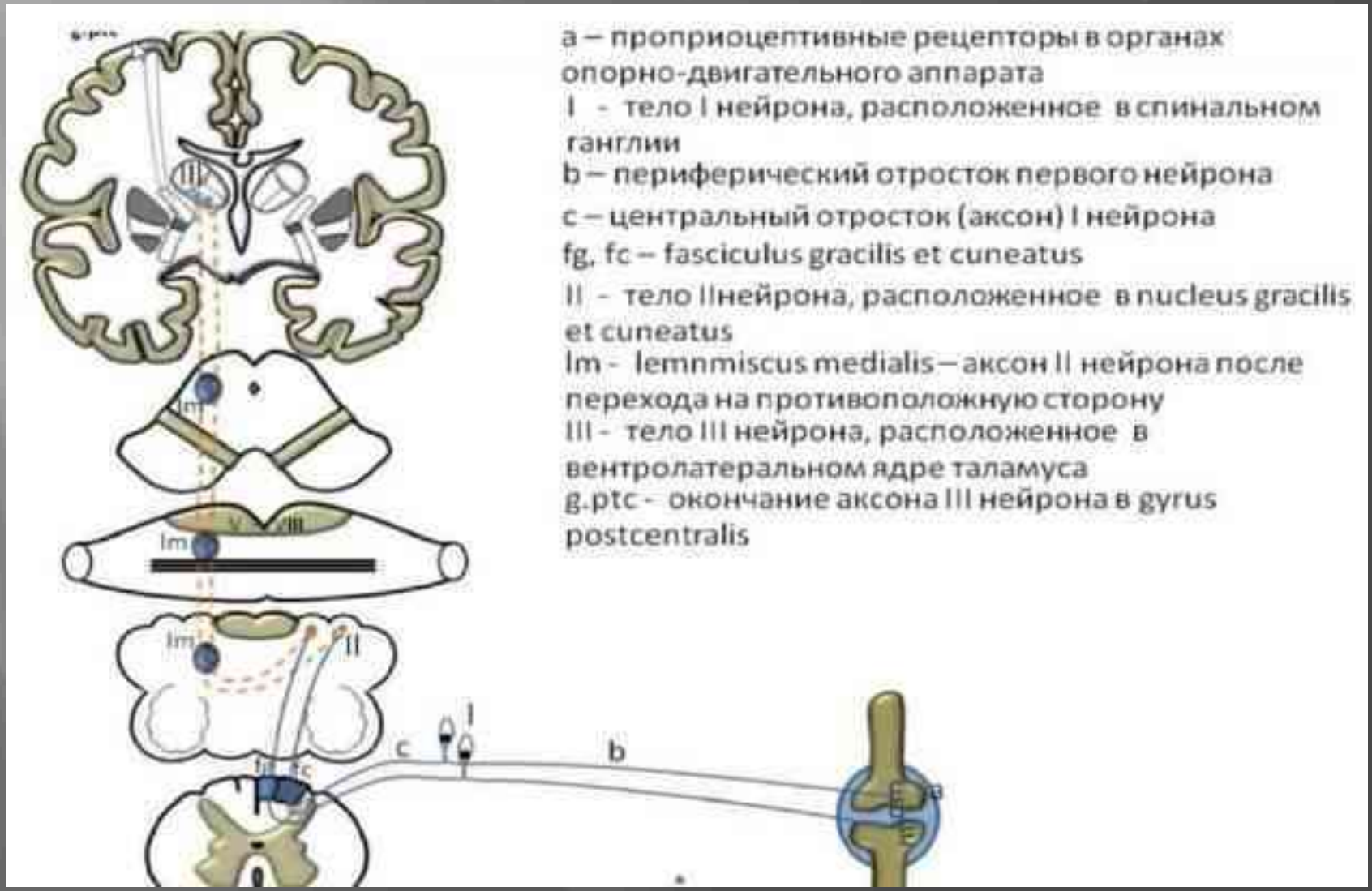

ПРОВІДНІ ШЛЯХИ ЦЕНТРАЛЬНОЇ НЕРВОВОЇ СИСТЕМИ

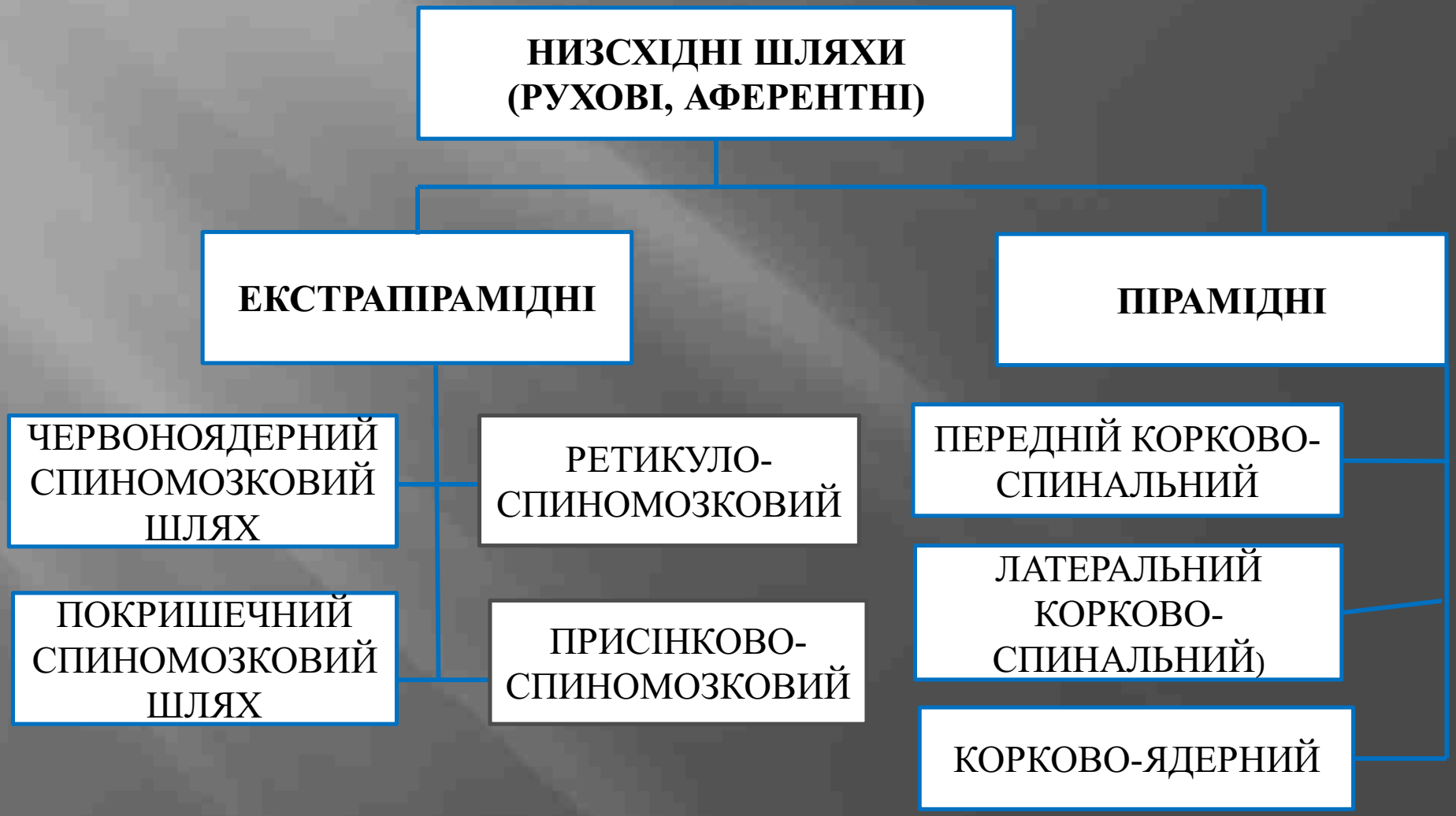

ПІРАМІДНІ ШЛЯХИ (КЕРУВАННЯ СВІДОМИМИ РУХАМИ М’ЯЗІВ КІНЦІВОК ТА ТУЛУБА)

ПЕРЕДНІЙ КОРКОВО-СПИНАЛЬНИЙ

ЛАТЕРАЛЬНИЙ КОРКОВО-СПИНАЛЬНИЙ

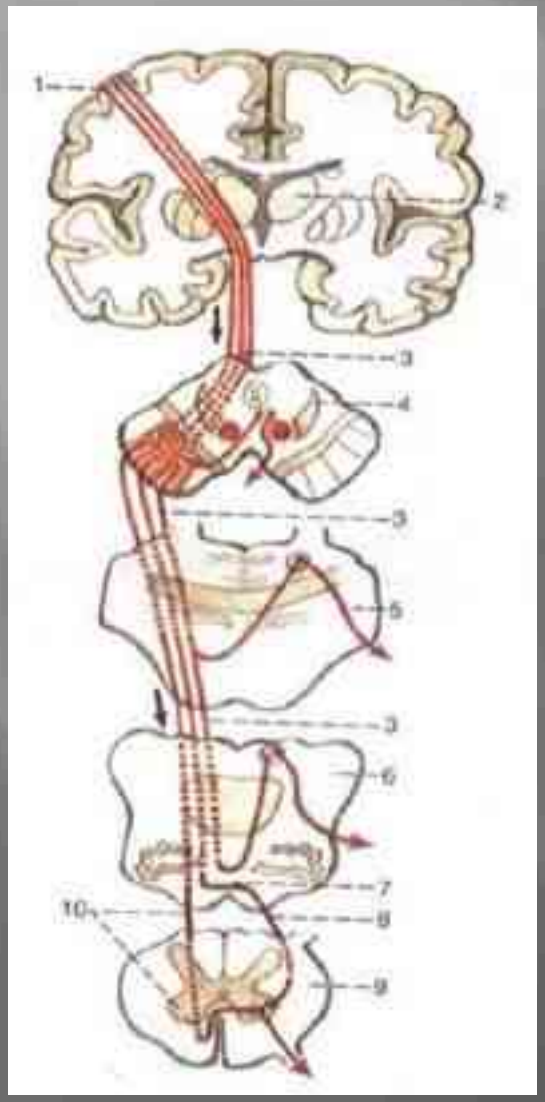

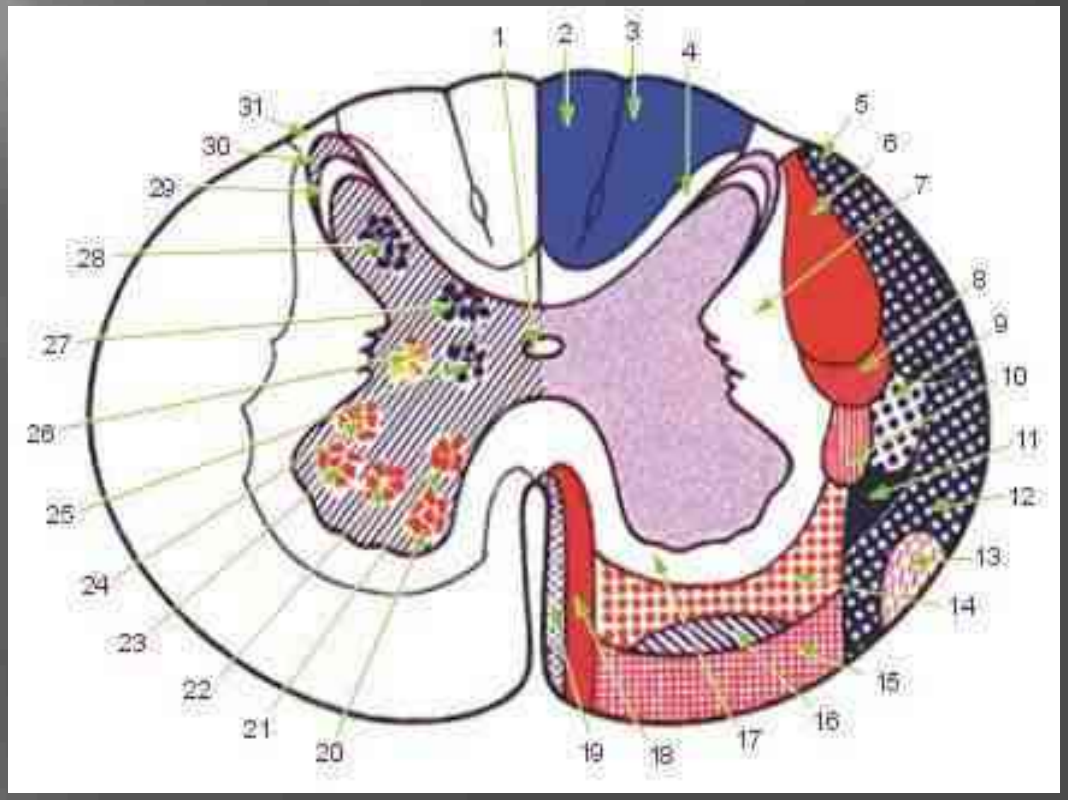

ПІРАМІДНІ ШЛЯХИ
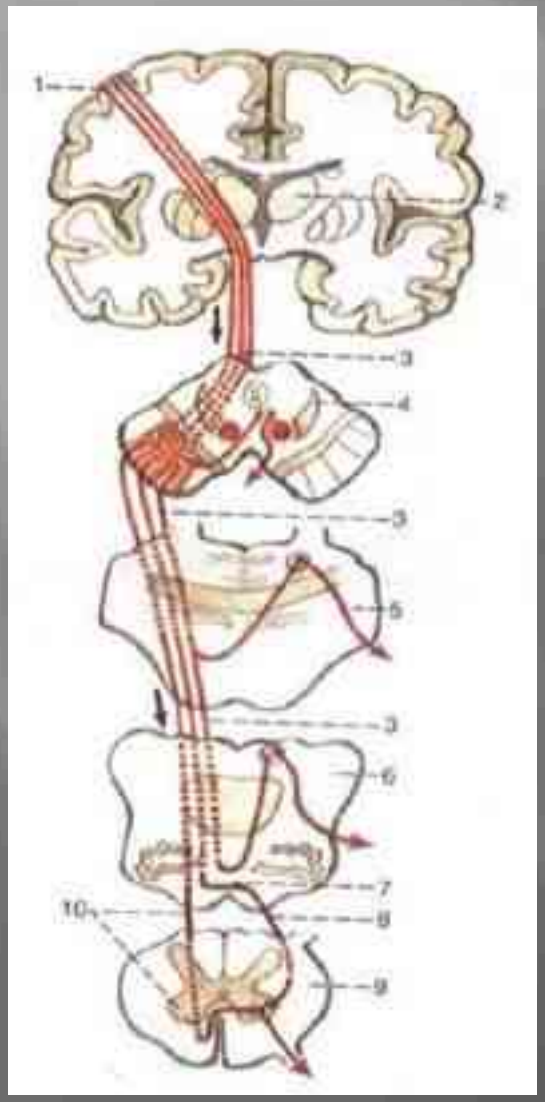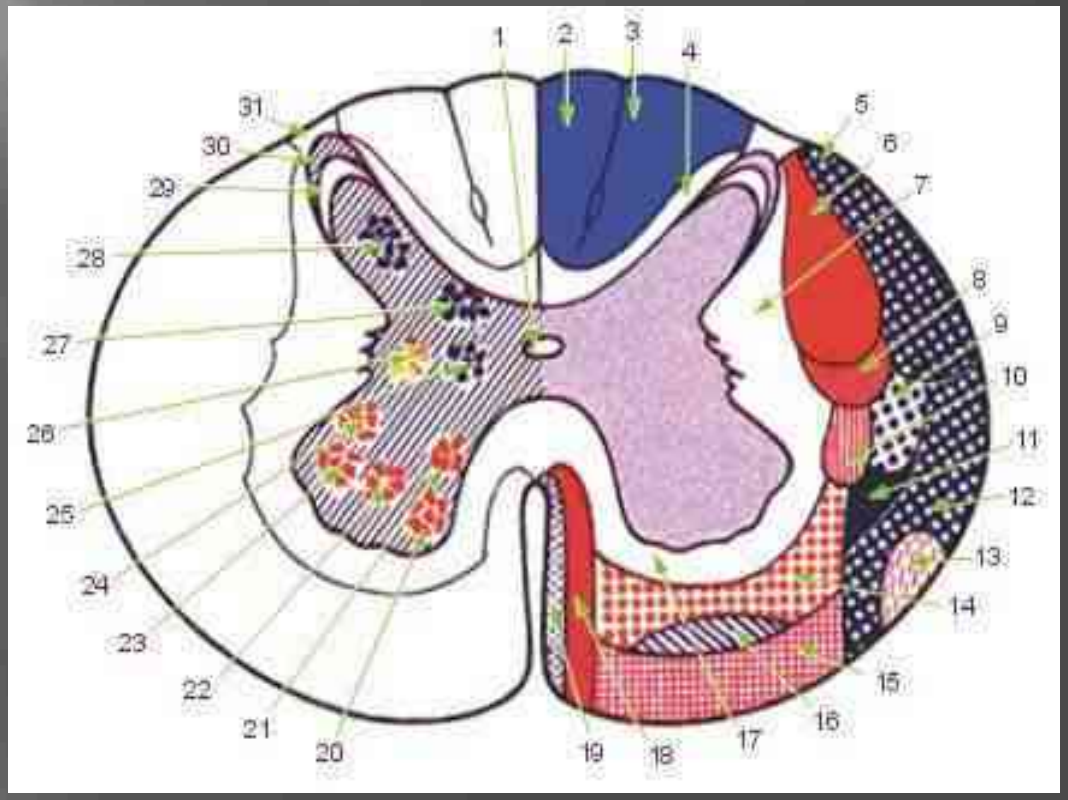
КОРКОВО-ЯДЕРНИЙ СПИНО-МОЗКОВИЙ ШЛЯХ (КЕРУВАННЯ СВІДОМИМИ РУХАМИ М’ЯЗІВ ГОЛОВИ ТА ШИЇ)